

лестях ЛП и обширно в передних теменных и частично верхних височных областях ЛП, у пациентов Е-в и С-к активация в задней лобной области ЛП.

Обсуждение результатов. У всех больных при подборе существительных к глаголу обнаруживалась активация задней лобной области ЛП, в независимости от очага повреждения, эта же область была активирована у нормы, однако, не так выражено как височно-затылочная. Значительную активацию височно-затылочной области по сравнению с другими зонами у нормы можно объяснить за счет более автоматизированного подбора семантических категорий, который осуществляется в области семантического хранилища, когда нет необходимости расширенного поиска слов, их представлений и действий над ними. У больных же, вследствие системного нарушения речевой деятельности, возможно, нарушаются образные представления семантической системы и поэтому для обработки языковых стимулов необходимо вовлечение области мозга, активирующейся при совершении действий, в данном случае задней лобной зоны ЛП, что проявилось у больных с афазиями в независимости от очага повреждения. У некоторых больных также обнаружилась активация правого полушария, что возможно связано с включением компенсаторных механизмов и перестройкой работы мозга при выполнении речевых функций. Также это может быть связано с преобладанием левостороннего профиля латеральной организации функций, что не проверялось у данных больных, в данном исследовании проверялось только наличие праворукости (по опроснику Аннет). Стоит отметить, что выраженных отличий в зонах активаций между двумя группами больных не было обнаружено.

Литература

1. Лурия А.Р. (2000). Высшие корковые функции человека и их нарушения при локальных поражениях мозга. М.: Академический Проект.
2. Холмская Е.Д. (2003). Нейропсихология. СПб.: Питер.
3. Caplan D. (2003). Aphasic Syndromes / *Clinical Neuropsychology*. Edited by Kenneth M. Heilman, Edward Valenstein. Oxford Univ. Press, Inc.: 14-34.

Локализация зон, связанных с восприятием речи: сопоставление трех проб для фМРТ на материале русского языка*

*Литвинова Л.Д. /luda_l@mail.ru/, Печенкова Е.В., Власова Р.М.,
Березуцкая Ю.Н., Сеницын В.Е*

*«Лечебно-реабилитационный центр Минздравсоцразвития РФ»,
Москва, Россия*

Введение. Зоны мозга, связанные с восприятием речи, относятся к числу функционально значимых зон, расположение которых часто бывает необходимо учитывать при планировании нейрохирургических операций. Функциональная магнитно-резонансная томография (фМРТ) позволяет неинвазивно картировать эти зоны индивидуально у каждого пациента. Однако по сравнению с инвазивными проба-

* Исследование поддержано грантом РФФИ № 10-07-00670-а.

ми (например, пробой Вада), моделирующими поражение мозга и позволяющими точно определить латерализацию речевых функций в левом или правом полушарии, фМРТ основана на «модели активации», т.е. корреляции показателей мозговой активности с психическими функциями, необходимыми для выполнения той или иной задачи. Поэтому результаты фМРТ-картирования включают не только инвариантные звенья функциональной системы, критичные для реализации речевых функций и в высокой степени латерализованные у большинства людей, но также и вариативные звенья, связанные с конкретной задачей и латерализованные в меньшей степени. Одним из способов, позволяющих повысить надежность данных о мозговой организации, а также латерализации порождения и восприятия речи, является прием комбинированного анализа данных фМРТ по нескольким функциональным пробам (Ramsey et al., 2001), который позволяет выделить области, активированные при выполнении сразу нескольких речевых заданий. В данном исследовании мы сопоставили результаты трех фМРТ-проб, нацеленных на картирование зон, связанных с восприятием речи и реализованных на материале русского языка. Пробы включали в себя задания на восприятие устной и письменной речи.

Методика. В исследовании приняли участие 24 здоровых добровольца (средний возраст 27 лет, 12 женщин), правши или праворукие (по опроснику Аннет и пробам «кулак на кулак», «часы», «подзорная труба»), с нормальной или скорректированной до нормальной остротой зрения и нормальным слухом. Для 22 человек русский язык был родным, остальные двое испытуемых были билингвами и овладели русским языком в раннем детстве. Каждый испытуемый проходил все три функциональные пробы.

Исследование проводилось на томографе Siemens Magnetom Avanto 1.5T. Функциональные T2*-ВИ регистрировались с помощью ЭП-последовательностей (TE 50 мс, FA 90°, время TR различалось от пробы к пробе) и были дополнены анатомическими T1-ВИ, полученными с помощью последовательности MPRAGE (TR/TE/FA – 1900 мс /2,9 мс /15°), а также картами неоднородности магнитного поля (fieldmap). На всех функциональных изображениях срезы были ориентированы параллельно плоскости, проходящей через переднюю и заднюю комиссуры (AC/PC). Обработка данных проводилась при помощи специализированного пакета SPM8.

Проба *«Речь против музыки»*. Испытуемые прослушивали чередовавшиеся отрывки из школьного учебника и музыкальных произведений длительностью по 57 секунд каждый (за это время регистрировалось по 6 объемов мозга). Использовалась «разреженная» импульсная последовательность, улучшающая восприятие звука в среде томографа. Суммарное время TR составляло 9,52 секунд (из них пауза между регистрацией двух последовательных объемов 6,5 секунд). Общее время сканирования – 13 мин.

Проба *«Речь против перевернутой речи»*. В экспериментальном условии испытуемые прослушивали отрывки из учебника, а в контрольном условии – те же самые фрагменты текста, проигрываемые задом наперед. Блоки экспериментального и контрольного условий чередовались. Проба использовалась с двумя различными «разреженными» импульсными последовательностями ((1) длительность одного отрывка

45 сек., 7 измерений на блок, TR 6,52 сек., из них 4 сек. пауза и (2) длительность одного отрывка 42 сек., 6 измерений на блок, TR 7,02 сек, из них 4 сек. пауза). Одна половина испытуемых проходила один вариант пробы, другая половина – другой.

Задача испытуемого в слуховых пробах заключалась в том, чтобы внимательно прослушать весь материал и по окончании исследования перечислить экспериментатору основные темы, затрагивавшиеся в тексте, а также те музыкальные произведения, которые ему удалось узнать.

Проба «Чтение и повторение предложений». В течение одного блока экспериментального условия испытуемому на экране по одному слову предъявлялись два предложения русского языка по 11 слов каждое. В контрольных блоках предъявлялось по 22 строки, состоящих из одинаковых букв (напр., «тттт» или «аааа»). Задача испытуемого состояла в том, чтобы отчетливо прочитывать про себя каждое появляющееся на экране слово, а в контрольных блоках – в том, чтобы про себя называть по три раза появившуюся на экране букву. Общее время сканирования составляло 7 мин, продолжительность одного блока 21 сек, TR 3,56 сек.

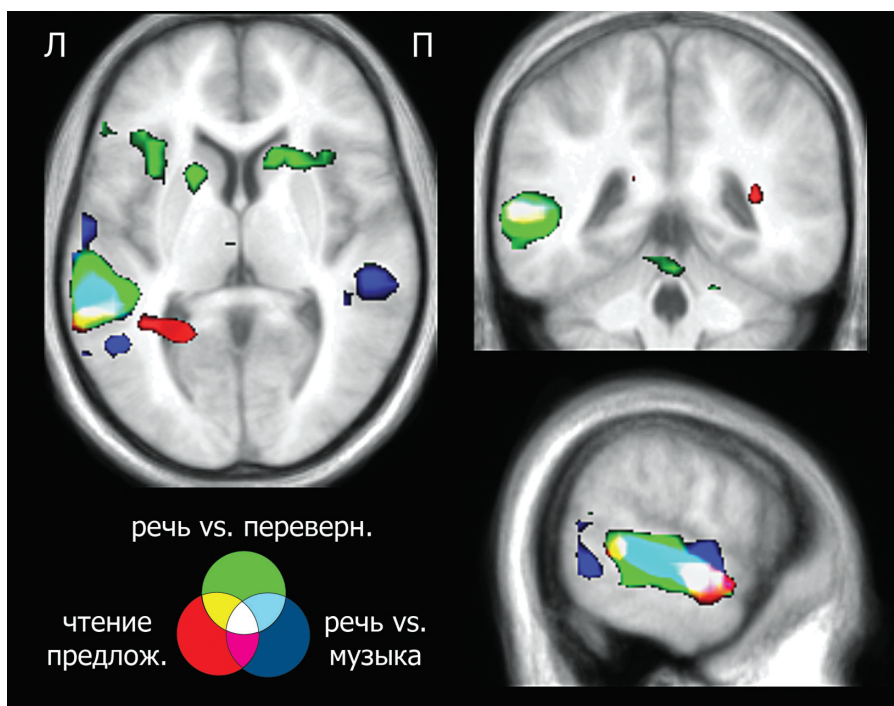


Рис. 1. Перекрытие областей активации, полученных в трех пробах на 12 испытуемых (групповые данные). Области активации совмещены с усредненным по всем испытуемым анатомическим изображением в пространстве MNI.

Результаты и обсуждение. На рис. 1 представлены групповые данные (модель случайных эффектов, $p < 0,001$ без поправки на множественные сравнения) по 12 испытуемым, проходившим один из протоколов для пробы «Речь против перевернутой речи». Как видно из рисунка, пробы значительно различаются как по объему вызываемой активации, так и по латерализации, однако в левом полушарии выделяются активированные области, общие для всех проб. Индивидуальные индексы латерализации (LI) рассчитывались как отношение разности количества вокселей, активированных в левом и правом полушарии, к общему количеству активированных вокселей при статистическом пороге $p < 0,005$ без поправки на множественные сравнения. Средний индекс латерализации для пробы «Речь против музыки» составил $LI = 0,19$ и оказался значимо ниже, чем для проб «Чтение предложений» ($LI = 0,54$; $t(18) = 5,29$, $p = 0,000$) и «Речь против перевернутой речи» ($LI = 0,53$; $t(11) = -3,31$, $p = 0,007$; $t(10) = -2,52$, $p = 0,03$).

Выводы. Проведенное исследование продемонстрировало потенциальную эффективность комбинированного использования фМРТ-проб «Чтение и повторение предложений» и «Речь против перевернутой речи» для индивидуального картирования и определения латерализации восприятия речи.

Литература

Ramsey, N.F., Sommer, I.E., Rutten, G.J., Kahn, R.S. (2001) Combined analysis of language tasks in fMRI improves assessment of hemispheric dominance for language functions in individual subjects. *Neuroimage*, 13: 719–33.

Анализ корреляционных матриц по данным магнитной энцефалографии*

Лыжко Е.В. /lyzko@yandex.ru/, Махорных С.А.

*Институт математических проблем биологии РАН,
Пуццо, Россия*

Метод МЭГ относится к функциональным методам, позволяющим получить необходимую информацию о функционировании мозга в клинических случаях и в нормальном состоянии. Так как человеческий мозг является чрезвычайно сложной структурой, то оценить работу мозга непосредственно по измеренным характеристикам сигнала не представляется возможным. С этой целью разрабатываются специальные методы обработки сигналов [1-4], которые позволили бы получить оценочные критерии нормальной и патологической работы мозга.

Исходные Данные получены в Медицинской школе Нью-йоркского университета (New York University School of Medicine) на измерительном стенде Magnes 2500 WH. Измеряемый сигнал представляет собой пространственно-временную структуру: 148-мерный вектор измерений в 148 точках на поверхности головы, развернутый во временной ряд с частотой опроса датчиков 500 Гц.

* Данная работа выполнена при поддержке РФФИ, проекты № 11-07-00519, 10-01-00609.