

ФМРТ-исследования доминантности полушария по речи у больных с опухолями головного мозга

Буклина С.Б.¹, Подопригора А.Е.¹, Пронин И.Н.¹, Болдырева Г.Н.²,
Бондаренко А.А.¹, Пяшина Д.В.¹, Фадеева Л.М.¹, Корниенко В.Н.¹

¹ НИИ нейрохирургии им. акад. Н.Н.Бурденко РАМН, Москва, Россия

² Институт высшей нервной деятельности и нейрофизиологии РАН, Москва, Россия

В последние годы в связи с совершенствованием хирургической техники расширяются показания для удаления опухолей головного мозга, в том числе и тех локализаций, которые раньше считались неоперабельными. Операции под микроскопом ведутся в непосредственной близости от речевых и двигательных зон, не разрушая их. Однако для этого особенно важно однозначно определять доминантность полушария по речи и границы речевых зон.

В настоящее время имеется большое количество работ, в которых анализируется возможность определения доминантности полушарий по речи с помощью фМРТ на фоне применения разных речевых нагрузок. Обращает на себя внимание противоречивость полученных данных. С одной стороны, сообщается о высоком соответствии данных фМРТ и теста Вада у больных эпилепсией [Benson R.R. et al., 1999], а с другой – о сложностях интерпретации и несоответствиях данных фМРТ и инвазивных методов определения доминантности полушарий по речи у больных с опухолями головного мозга [Roux F.E. et al., 2003; Ulmer J.L. et al., 2004; Petrovich N. et al., 2005; Ruff I.M. et al., 2008].

Целью настоящей работы явилось изучение доминантности полушария по речи по данным фМРТ у больных с опухолями головного мозга в сопоставлении с профилем функциональной асимметрии, а также гистологией опухолей.

Материал и методы. Перед операцией удаления опухоли головного мозга с помощью фМРТ исследован 21 больной. фМРТ-данные сопоставлялись с профилем функциональной асимметрии, выявленным с помощью опросника Аннет М. [1970] и дихотического прослушивания в модификации Котик Б.С. [1974]. Статистическая обработка результатов по профилю функциональной асимметрии проводилась с использованием программы SPSS Statistics 17.0. Так как все данные представлены номинальными значениями, использовался критерий χ^2 – Пирсона (анализ таблиц сопряженности).

Среди больных было 15 женщин и 6 мужчин. Возраст пациентов был от 19 до 68 лет, средний возраст – 38,9 лет. У 15 человек опухоль локализовалась в левом полушарии (у 10 в лобной и лобно-височной области, у 2-х – в височной и височно-теменной, у остальных 3-х – в теменной, лобно-теменной и теменно-затылочной области). У 6 пациентов обнаружена опухоль правого полушария, у остальных – левого. По гистологии опухоли в 8 случаях были злокачественными (7 глиобластом и 1 метастаз рака легкого), в 13 случаях – доброкачественными (преобладали разного характера астроцитомы). Следует подчеркнуть, что нашу выборку составили больные, в по-

давляющем большинстве имеющие большие опухоли (где хотя бы 1 размер превышал 5 см), окруженные значительным отеком, особенно у злокачественных опухолей.

фМРТ-исследование проводили на МР-сканере «Signa Exite» (фирма «General Electric») с напряженностью поля 1,5 Т. Голову больного в немагнитных наушниках тщательно закрепляли. Запись осуществляли по так называемой блоковой парадигме (blok designs), состоящей из чередования периодов покоя и реакции на предъявляемые нагрузки длительностью по 30 сек. Обработку данных проводили с помощью программ SPM5 и MRICro. В режиме реального времени строились статистические карты с достоверными ($p < 0,05$) изменениями уровня оксигенации крови при функциональных нагрузках. Полученные карты активации накладывались на T1-взвешенные изображения и проецировались на трехмерную модель мозга, где интенсивность окрашенности соответствовала уровню активации работающих зон. Анализировалось расположение выявленных участков активации в отношении извилин и борозд; в программе SPM5 определялся объем зон активации (в voxel).

В соответствии с тем, что зона Брока контролирует динамику речи и переключение с одного звука на другой [Лурия А.Р., 1962] в качестве речевой нагрузки больным предлагалось перечислять месяцы года в обратном порядке (т.н. дезавтоматизированный ряд). В ряде случаев исследование дополнялось тестом на перечисление существительных на букву «К».

Результаты. Зона Брока в виде активации задних отделов нижней лобной извилины (или стыка со средней лобной извилиной) в левом полушарии выявлена всего у 7 больных (4 имели опухоль левого полушария и 3 – правого). См. Рис.1. Обращало на себя внимание, что из них 6 человек имели доброкачественную опухоль, а единственный больной с глиобластомой имел опухоль правого полушария. Интересно, что у двух больных из этой группы (оба с опухолями правого полушария) коэффициент правого уха (КПУ) при дихотическом прослушивании имел отрицательное значение (то есть, выявлял доминирование по речи правого полушария, в отличие от фМРТ). Оба этих больных имели признаки левшества.

Правосторонняя зона Брока выявлена у 3-х человек (двое с левосторонней опухолью и один – с правосторонней). Все трое имели признаки левшества по опроснику, но КПУ у всех имел положительное значение. Это не соответствовало данным фМРТ. Следует подчеркнуть, что у одной из этих больных при наличии очень большой злокачественной опухоли левой лобно-височной области выявлялась легкая эфферентная моторная афазия, что говорило о наличии зоны Брока, по крайней мере, в обоих полушариях, однако при фМРТ она была выявлена только справа.

Симметричные зоны Брока в обоих полушариях были выявлены у 6 человек, причем все они имели доброкачественную опухоль (у большинства – больших размеров) левого полушария. См. Рис. 2. 1 пациент был переученной левшой и имел низкое значение КПУ, еще двое, будучи правшами, имели КПУ при дихотическом прослушивании отрицательных величин.

Не выявлена совсем зона Брока у 4-х больных. Все они имели очень большие злокачественные опухоли с большим перифокальным отеком. Трое больных имели опухоль левого полушария и были правшами, однако у двоих КПУ имело отрицательное значение. Одна больная из них имела акустико-мнестическую афазию, что говорило о том,

что речевые зоны у нее расположены в «больном» левом полушарии. Одна больная имела опухоль правого полушария, была переученной левшой, КПУ у нее было – 44%, а при интраоперационной электростимуляции зона Брока обнаружена в правом полушарии.

Еще один больной с очень большой злокачественной опухолью правой лобно-височной области не удерживал хорошо программу задания, что сделало недостоверными полученные результаты.

Заключение. Наши результаты показали, что на выявление зоны Брока у исследованных больных в первую очередь влиял фактор опухоли. Особенности затруднения вызывало выявление речевой зоны у больных с большими злокачественными опухолями, окруженными зоной отека. Без сопоставления с гистологией, ранее было показано, что при опухолях больших размеров помешать выявлению речевых зон может нарушение ауторегуляции и перфузии в опухолевом полушарии [Ulmer J.L., 2004; Ruff I.M. et al., 2008]. При длительно растущих больших доброкачественных опухолях возможна компенсация речевых функций за счет другого полушария [Thiel A. et al., 2001] и тогда, как у нас, речевые зоны выявляются в обоих полушариях. Мы не выявили достоверной связи между профилем функциональной асимметрии и данными фМРТ, однако частое обнаружение у больных правшей отрицательных величин КПУ требует дальнейших исследований.

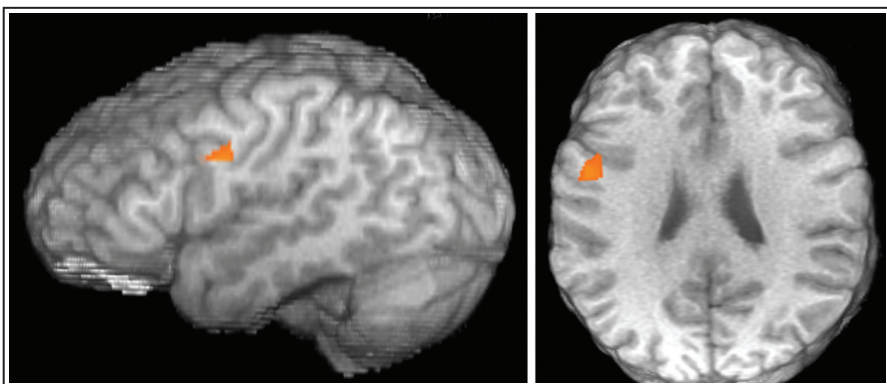


Рис. 1. Зона Брока в левом полушарии. Пациент С., правша. Астроцитомы в левой задне-лобной области.

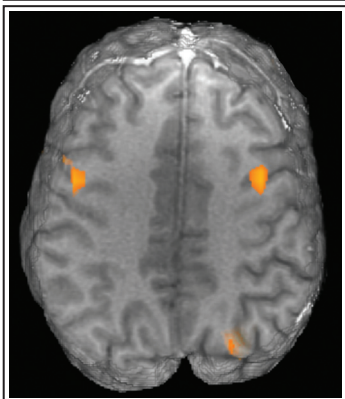


Рис. 2. Двустороннее представление зоны Брока. Пациент С., правша. Астроцитомы левой височной доли.

Литература

1. Котик Б.С. 1974. Исследование латерализации речевой функции методом ди-хотического прослушивания. В сб.: Психологические исследования, вып. VI, М.
2. Benson R.R., FitzGerald D.B., LeSueur L.L. et al. 1999. Language dominance determined by whole brain functional MRI in patients with brain lesions. *Neurology*, 52 (4), 798-809.
3. Petrovich N., Holodny A.I., Tabar V. et al. 2005. Discordance between functional magnetic resonance imaging during silent speech tasks and intraoperative speech arrest. *J Neurosurgery*, 103(2), 267-74.
4. Roux F.E., Boulanour k., Lotterie J.A. et al. 2003. Language functional magnetic resonance imaging in preoperative assessment of language areas: correlation with direct cortical stimulation. *Neurosurgery*, 52(6), 1335-1345.
5. Ruff I.M., Petrovich Brennan N.M., Peck k.K. et al. 2008. Assessment of language laterality index in patients with brain tumor using functional MR imaging: effect of thresholding, task selection, and prior surgery. *Am. J Neuroradiology*, 29, 528-35.
6. Thiel A., Herholz k., Koyuncu A. et al. 2001. Plasticity of language networks in patients with brain tumors: a positron emission tomography activation study. *Ann Neurology*, 50, 620-629.
7. Ulmer J.L., Hacein-Bey L., Matheus V.P. et al. 2004. Lesion-induced pseudo-dominance at functional magnetic resonance imaging: implications for preoperative assessments. *Neurosurgery*, 55(3), 580-581.

Отображение общей активации на плоской проекции коры головного мозга человека при демонстрации и воображении видеосюжетов*

*Верхлютов В.М.¹ /verkhliutov@mail.ru/, Ушаков В.Л.²,
Соколов П.А.¹, Ублинский М.В.³, Ахадов Т.А.³*

*¹ Институт высшей нервной деятельности
и нейрофизиологии РАН, Москва, Россия*

² НИЦ «Курчатовский институт», Москва, Россия

*³ НИИ Неотложной Детской Хирургии и Травматологии,
Москва, Россия*

Демонстрация натуральных изображений, и особенно видеofilмов (Jääskeläinen I.P. et al., 2008), вызывает насыщенный гемодинамический ответ. Можно предположить, что воображение натуральных сцен и связанных сюжетов так же вызовет обширную активацию. Вовлечение большого объема нейронных сетей ставит проблему их отображения. Наиболее оптимально задача может быть решена с использованием плоских карт коры головного мозга. Подобная карта может быть раз-

* Работа выполнена при частичной поддержке РФФИ, грант № 10-04-01454, и Программы Президиума РАН «Фундаментальные науки – медицине».